ГБУЗ ДГКБ имени З.А. Башляевой ДЗМ

ХИРУРГИЧЕСКОЕ ЛЕЧЕНИЕ ИНСУЛИНОМЫ У ДЕТЕЙ

Сестринский процесс во время проведения операции

Старшая операционная медицинская сестра
Киселева И.С.

Инсулинома опухоль b клеток поджелудочной железы,секретирующая избыточное количество инсулина и проявляющаяся гипогликэмией. Эпизоды гипогликэмии непостоянны, рецидивируют и с течением времени приобретают тенденцию к более тяжелому течению. Инсулинома – это нейроэндокринная инсулин –секретирующая опухоль, возникающая из бетта –клеток поджелудочной железы.

Частота встречаемости инсулином составляет приблизительно 4 случая на 1 миллион в год. У детей инсулиномы встречаются крайне редко. Средний возраст постановки диагноза составляет 10 лет, однако в литературе имеются единичные описания инсулином у детей младшего возраста.

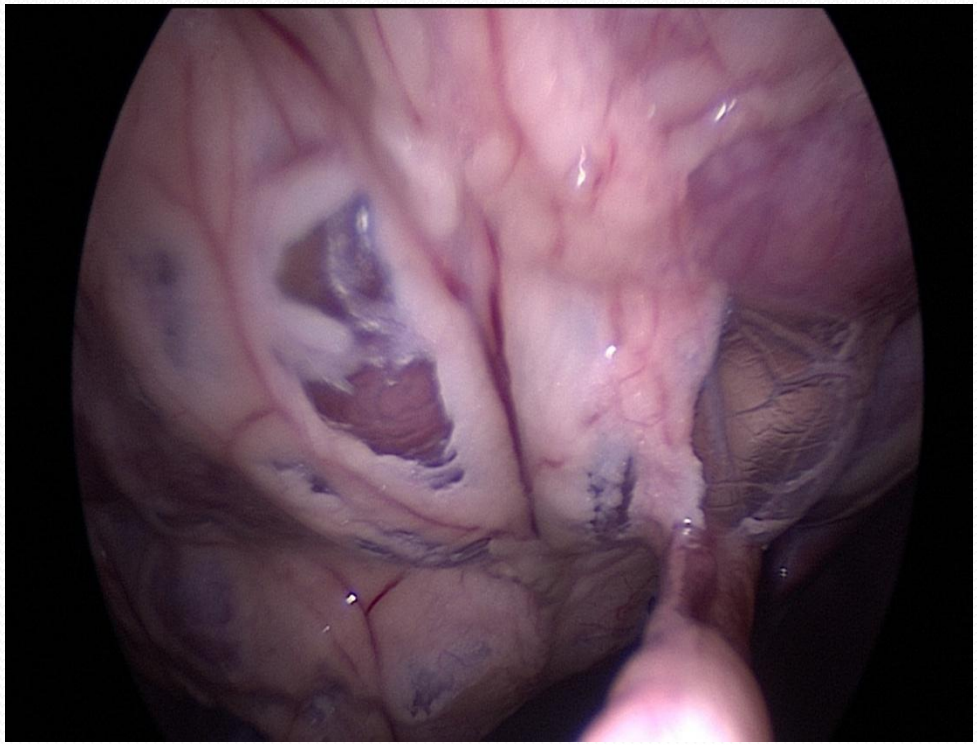

Инсулиномы ,как правило представляют собой солитарные , инкапсулированные опухоли небольшого размера менее 2 см и локализующихся внутри поджелудочной железы. Маленький размер опухолей затрудняет их диагностику. Наиболее достоверными методами вуализации инсулином МРТ и МСКТ.

Диагноз устанавливается при наличие лабораторно подтвержденного органического гиперинсунилизма при выявлении новообразований поджелудочной железы.

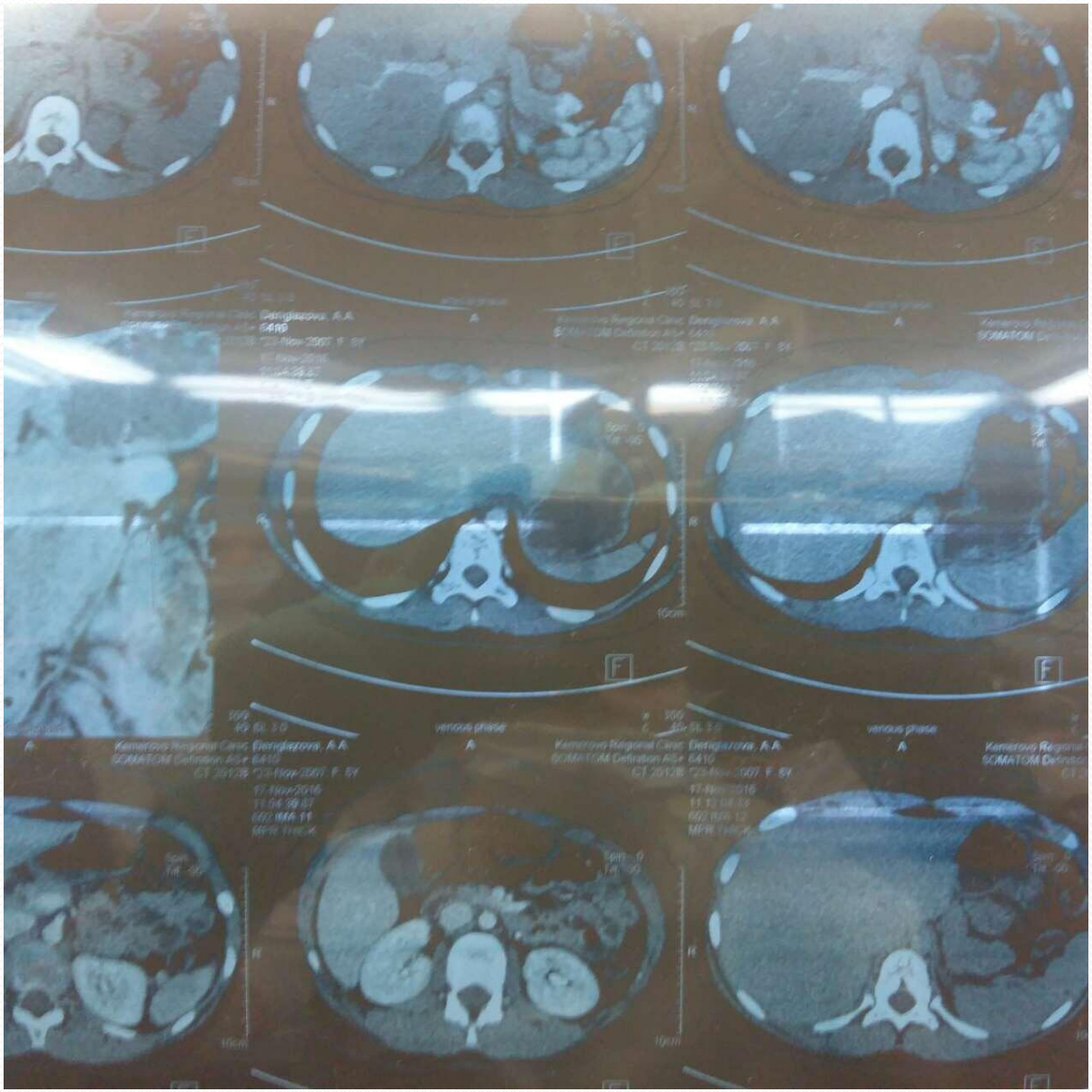
venous phase
venous phase

Основным методом лечения инсулином является хирургический.
При хирургическом лечении в большинстве используют традиционные открытые лапаротомные вмешательства. В последние годы стали применять оперативные вмешательства лапароскопического доступа у взрослых пациентов.
В литературе описаны два случая лапароскопических технологий у детей.
В нашей клинике успешно прооперированны четверо детей с применением лапароскопической техники.

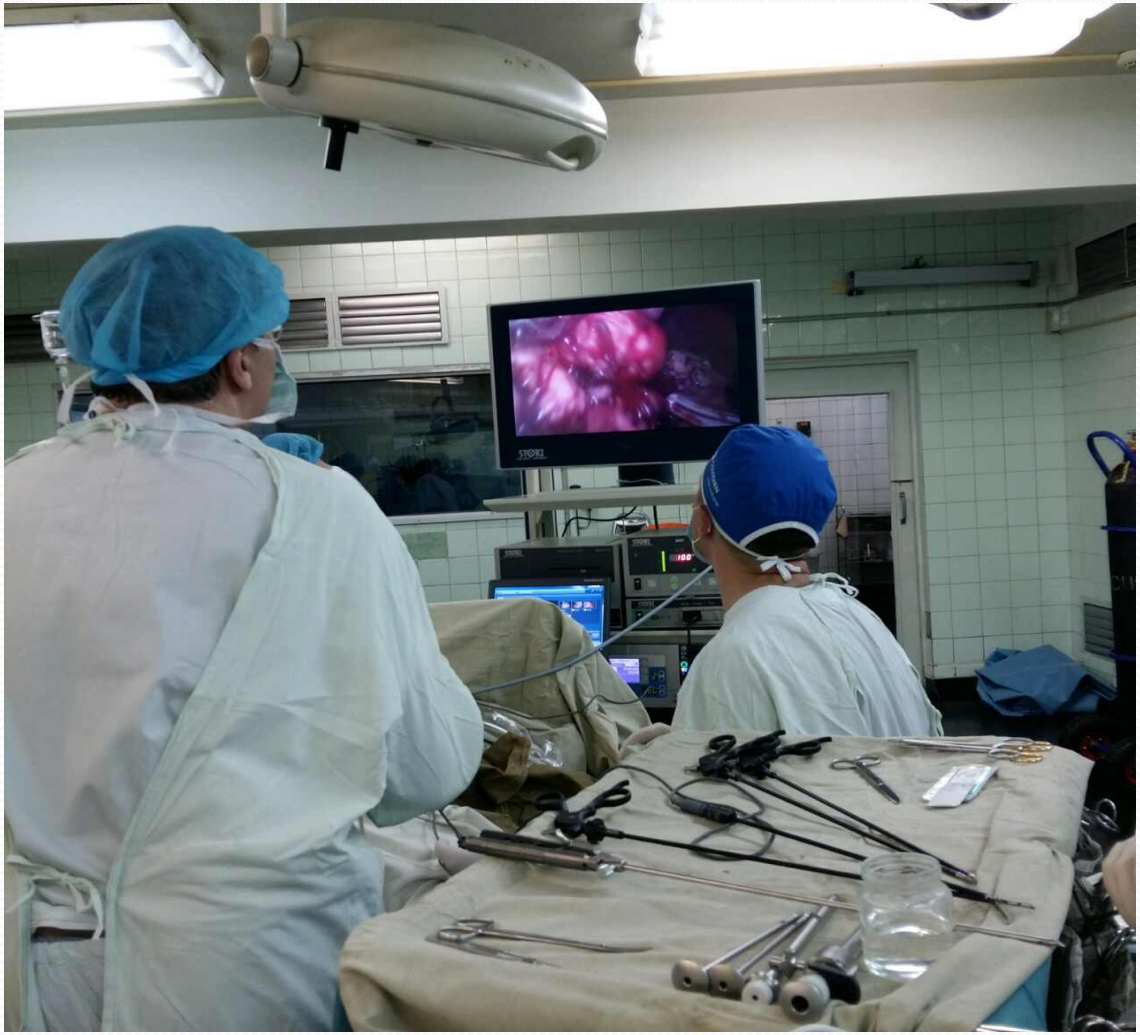

Дистальная резекция ПЖ с инсулиномой

девочка 16 лет

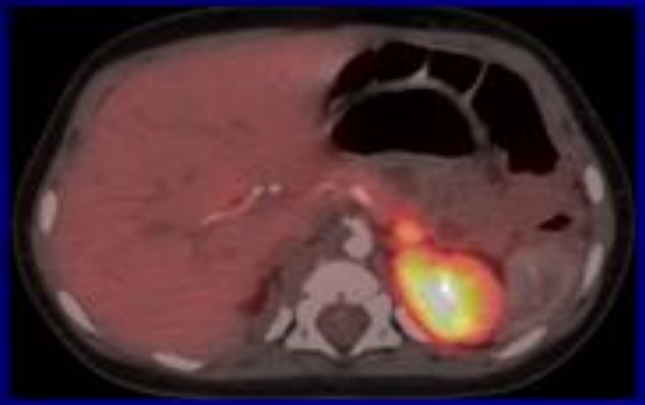

В лечебном отделении идет подготовка ребенка к операции или в отделении реанимации, в зависимости от тяжести состояния пациента.
За 30 минут до операции пациенту делают премедикацию и везут в операционный блок. Премедикацию назначет врач- анестезиолог, при необходимости назначает и психотропные препараты (реланиум,дормикум). Маленьким пациентам премедикацию ,по разрешению врача дают пер ос (через рот),детям старшего возраста делают внутримышечную инъекцию.
Для создания спокойной атмосферы и спокойствия ребенка до входа в оперблок его провожает мама вместе с медицинскими сестрами.
А в это время в оперблоке разворачивается операционная,к моменту приезда пациента из отделения уже все подготовлено.

Подготовка большого инструментального стола.

1. Взять две стерильные простыни, каждая из которых сложена вдвое, разложить на левую и правую половины стола местами сгиба – к стене.
2. Простыни располагают «внахлёст» таким образом, чтобы по центру стола края одной простыни заходили на другую простыню не менее чем на 10 см, а края простыней со всех сторон стола свисали примерно на 15 см.
3. Поверх этих простыней застелить третью простыню в развёрнутом виде так, чтобы её края свисал не менее чем на 25 см.
4. Выложить стерильные инструменты и материалы на стол.
5. Стол с разложенными на него инструментами сверху накрыть стерильной простынёй, сложенной вдвое по длине простынного полотна, или двумя простынями в развёрнутом виде.

Подготовка малого инструментального стола:

1. Накрыть стол стерильной простынёй, сложенной вдвое, а затем стерильной пелёнкой в развёрнутом виде, края которой должны равномерно свисать со всех сторон стола.
2. Выложить стерильные инструменты и материалы, сверху накрыть их стерильной пелёнкой, сложенной вдвое (альтернативой является использование простыни-чехла однократного применения из нетканого воздухопроницаемого материала, устойчивого к проникновению жидкостей).

Техника одевания стерильного халата на хирурга:

• берут стерильный халат , разворачивают его рукавами к себе, краями воротника закрывают кисти рук;

• хирург вдевает руки в рукава халата, не касаясь своими кистями стерильного халата медицинской сестры, опуская руки вниз; надев халат на руки, поднимает их кверху;

• вторая операционная сестра подходит к хирургу сзади и завязывает завязки халата;

• медицинская сестра завязывает завязки на рукавах.

Операционная сестра готовит следующий набор инструментов:

Общехирургические инструменты

Скальпель -3 штуки
Ножницы лигатурные -1 штука
Пинцет анатомический -2штуки
Пинцет хирургический – 1 штука
Зажимы -10 штуки
Иглодержатель – 1 штука
Зажимы Микулича -2штуки
Цапки бельевые -6 штук

Эндоскопические инструменты

Оптика жесткая 5мм-1 штука
Световод-1штука
Игла Вереша – 1 штука
Троакары 6мм -4 штуки
Троакар 11 мм – 1 штука
Переходник с 6 мм троакара на 11 мм
Ножницы -1 штука
Щипцы для диссекции и захватывания – 3штуки
Щипцы по типу Келли -2 штуки
Щипцы по типу «Аллигатор»- 1штука
Монополярный электрод (крючок) для электрокоагуляции
Иглодержатель-1 штука
Насадка для аспирации -1 штука

SC45A

Ethicon
Endo-Surgery
Enseal

Накрывает столик для растворов.
Для обработки операционного операционного поля 0,5% раствор спиртового хлоргексидина 70%;
Для влажных салфеток раствор фурацилина 0,02% на физиологическом растворе;
Подготавливает емкость для горячего раствора дистиллированной воды.

Из расходных материалов: Чехол для эндовидеокамеры, одноразовые фильтры для инсуфлятора, трубка для инсуфлятора, катридж для аспиратора, стерильные перчатки, набор Янкауер, шнур для электрокоагуляции монополярный, одноразовый Инсил, гемостатический материал Тахокомб, дренаж 5мм,экстракционный пакет. Шовный материал: викрил, ПДС II, полиэстер.



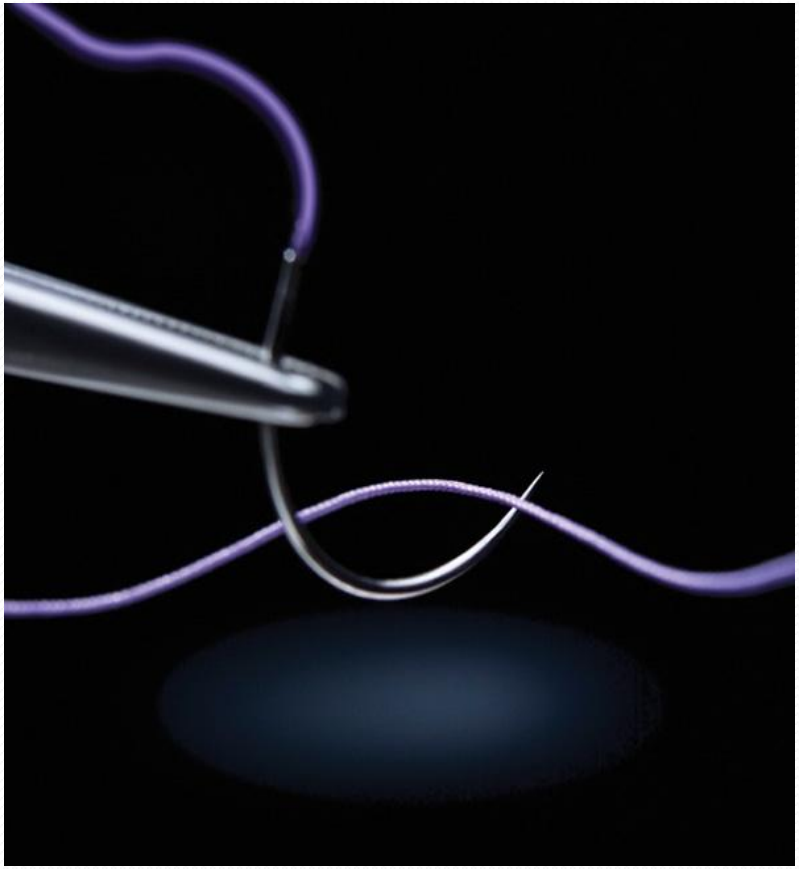

Медицинская сестра отделения передает пациента и историю болезни медсестре анестезисту и врачу анестезиологу.

Укладка пациента на операционном столе

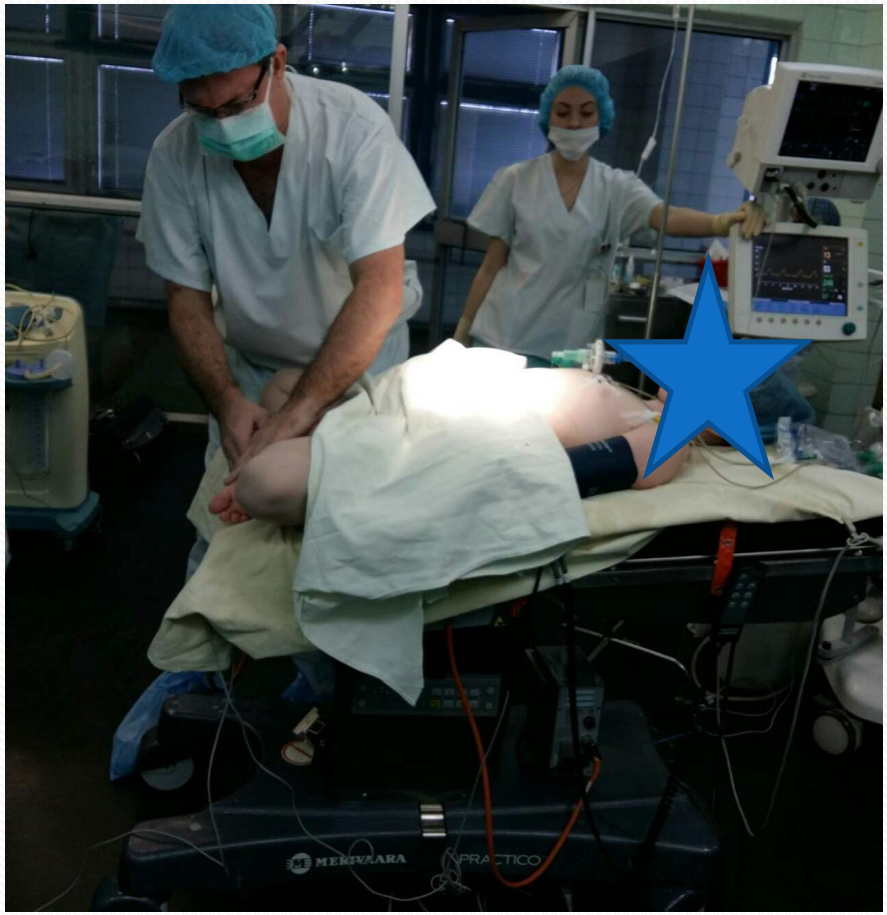

Лапароскопическая субтотальная резекция поджелудочной железы (гиперинсулинизм)

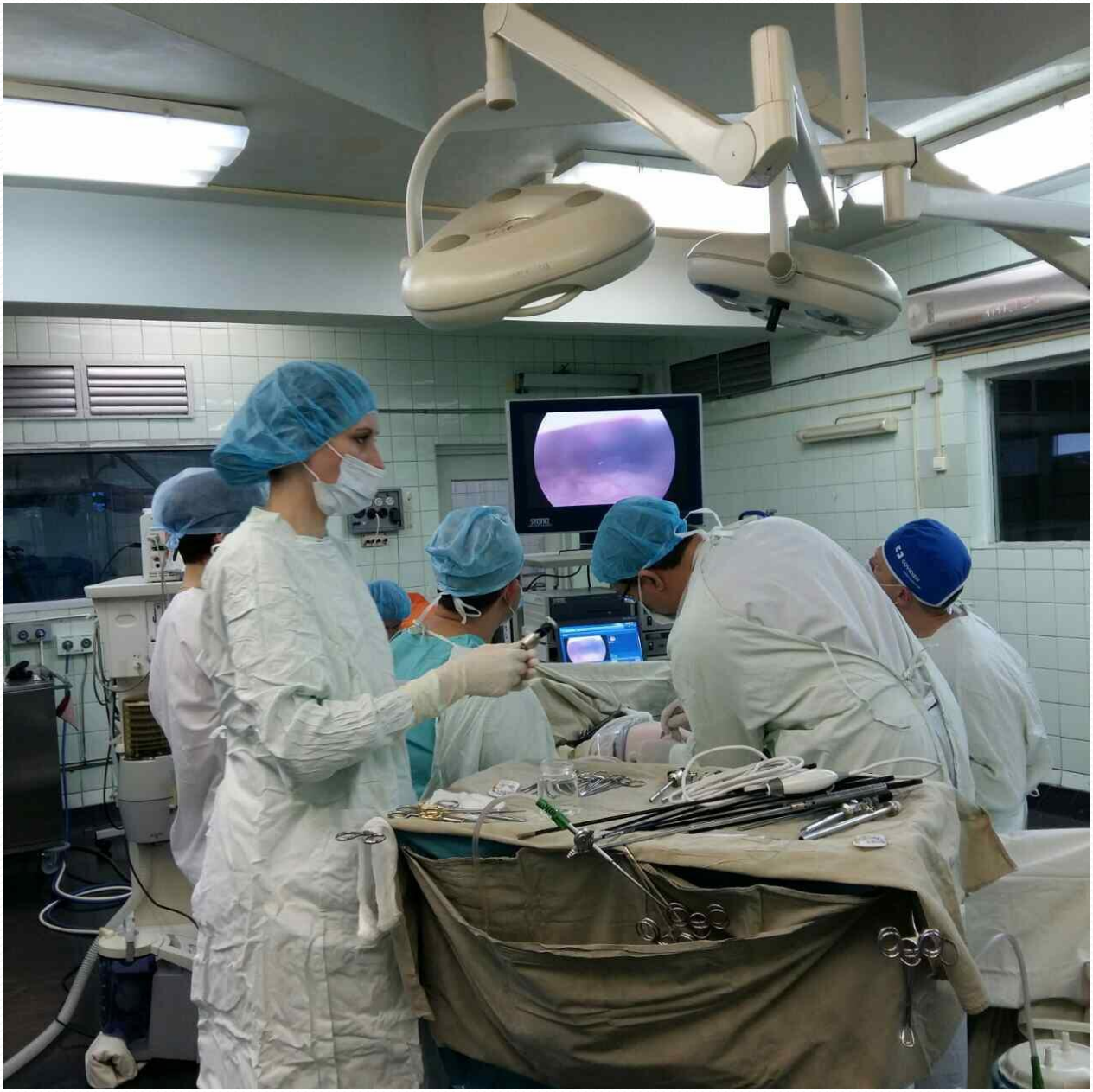

Под пупком введен 5 мм троакар ,наложен карбоксиперитонеум,введена 5 мм оптика . Дополнительные троакары слева и справа отпупка и в левой люмбо –дорзальной области.

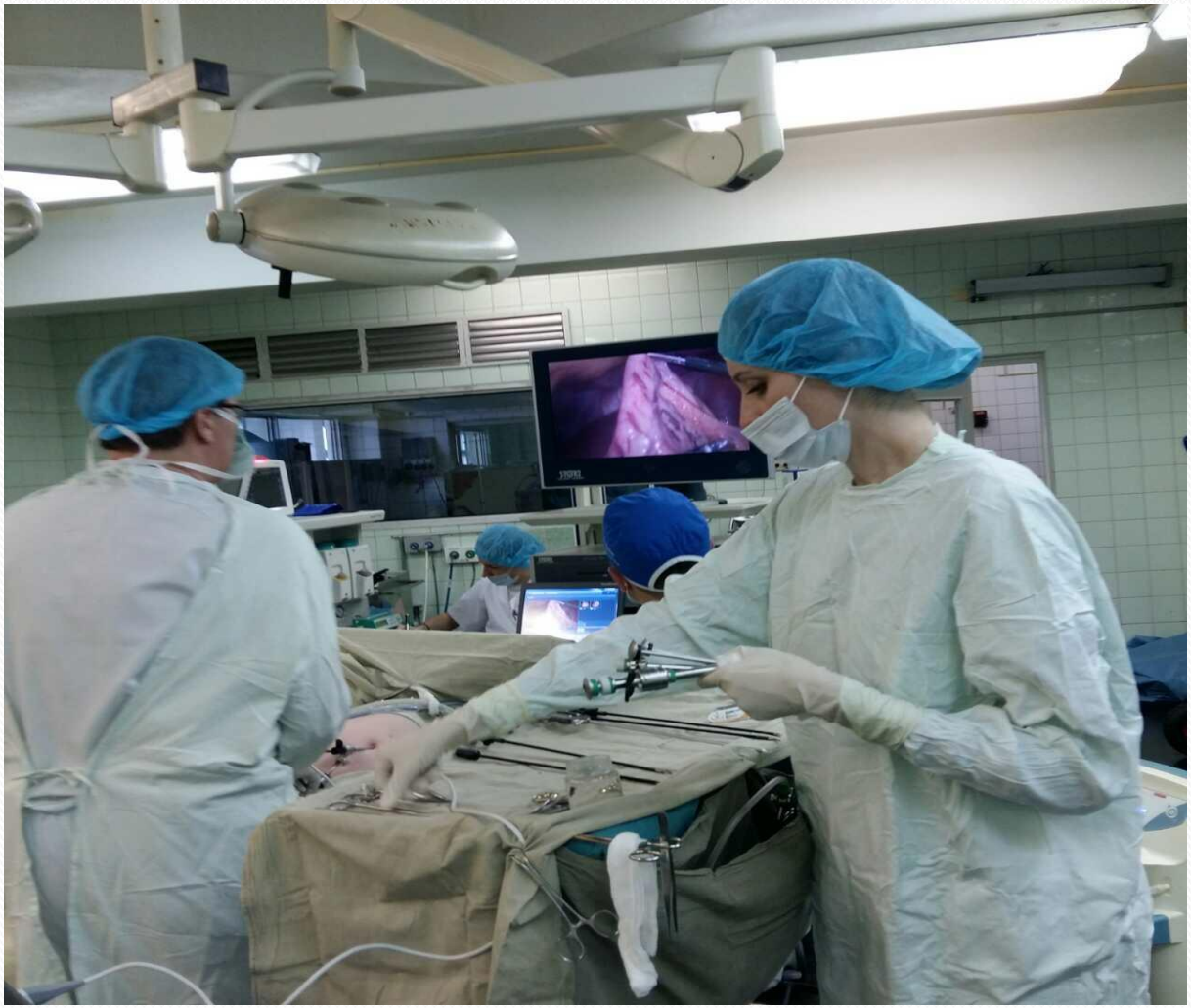

Подача инструментов хирургу

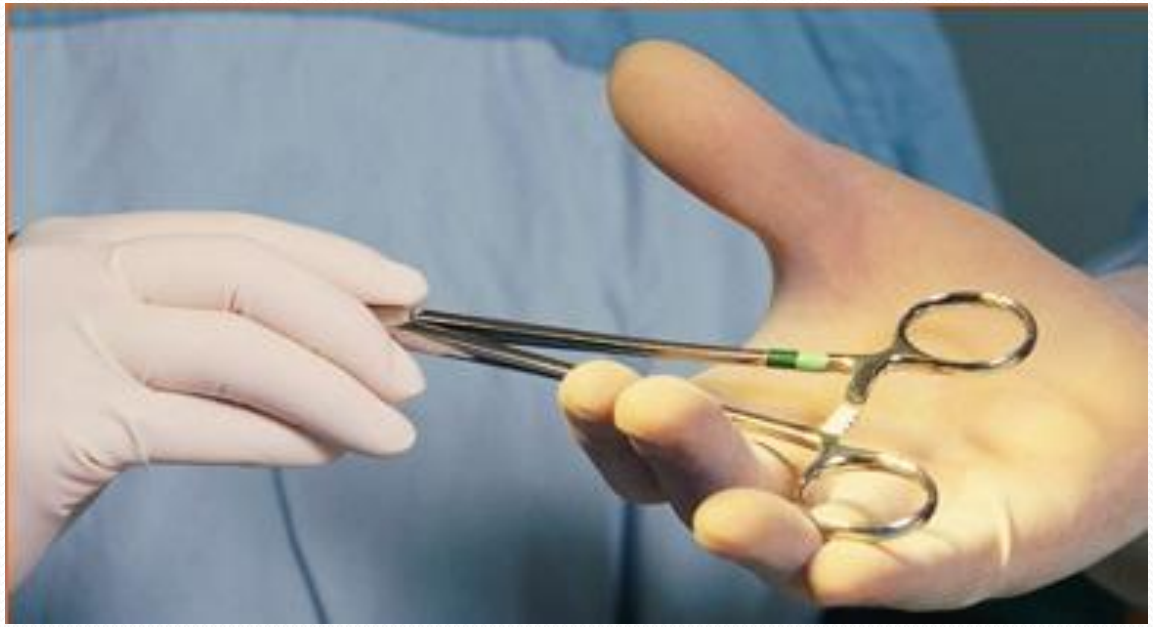

Тело желудка временно фиксируется к передней брюшной стенке.С помощью ENSEAL рассекается желудочно –ободочная связка.Рассекается задний листок брюшины по нижнему контуру в области хвоста поджелудочной железы.Выделение опухоли. Выполнена экленуация опухоли .Гемостаз.

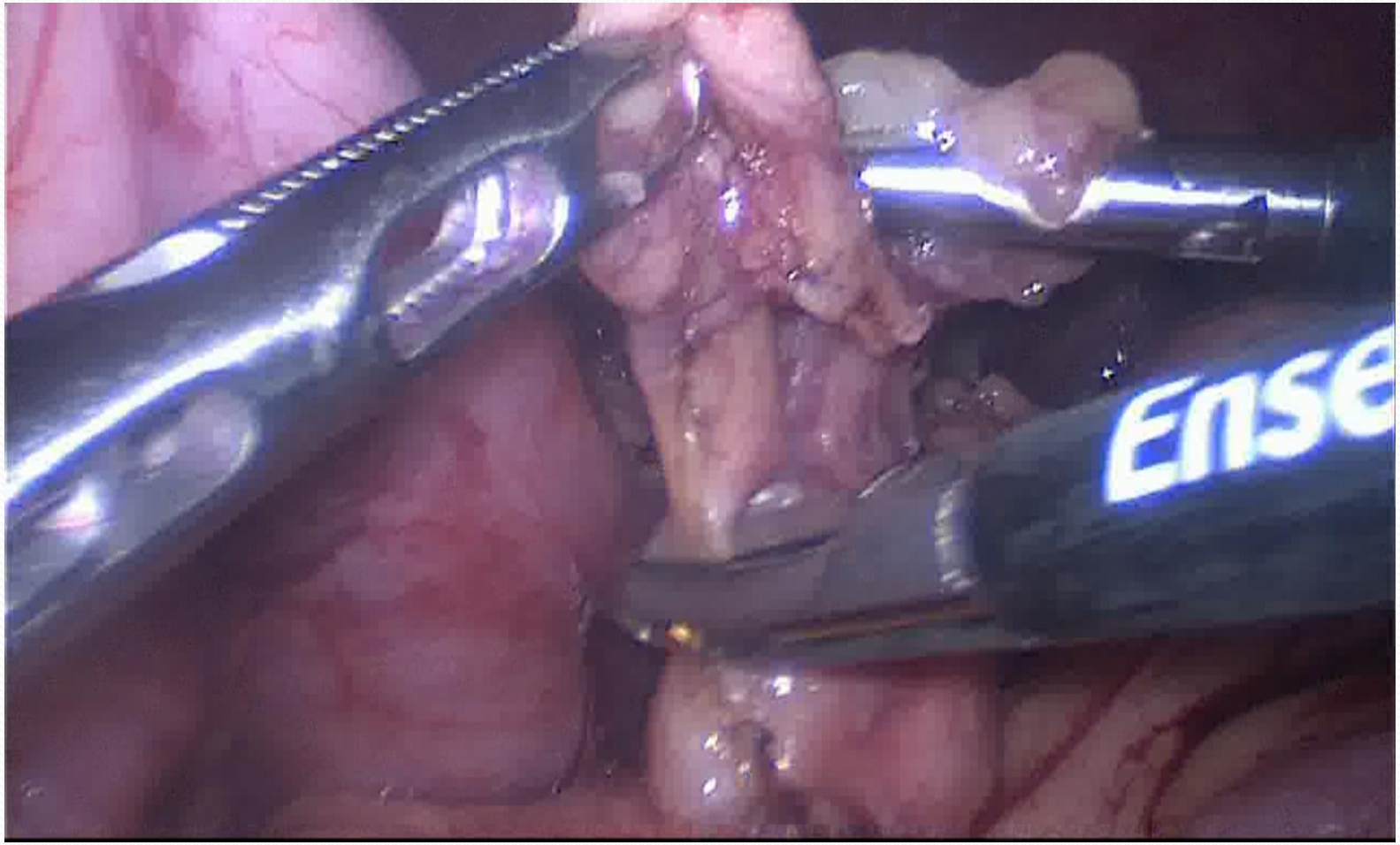

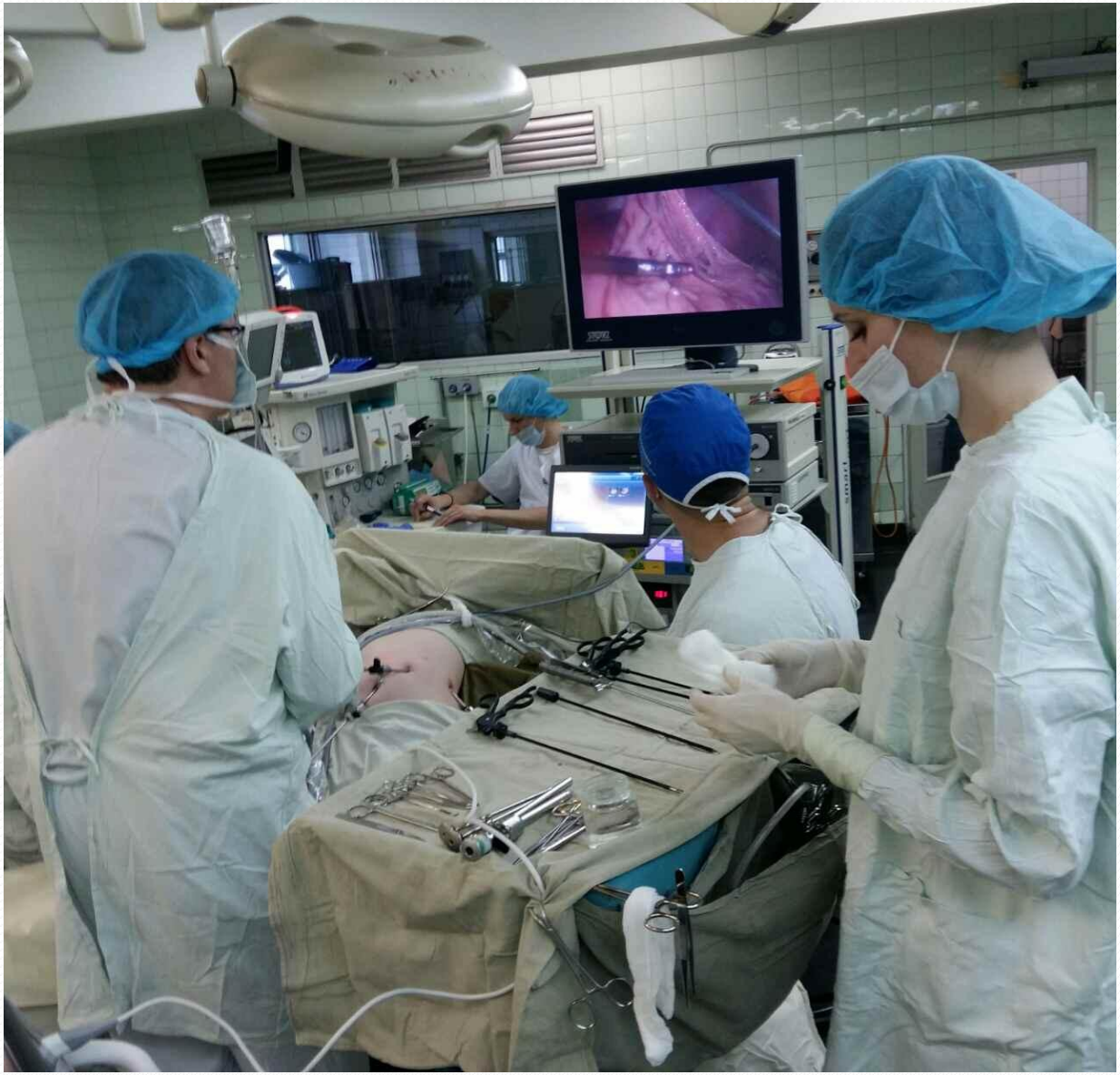

Смена троакара в около пупочной области с 6мм на 11мм.Резицированная опухоль удалена из брюшной полости.Раневая поверхность тампонированна пластинами Тахокомб.Брюшная полость осушена.Установлен дренаж.Троакары удалены. Швы на рану. Ассептическая повязка.

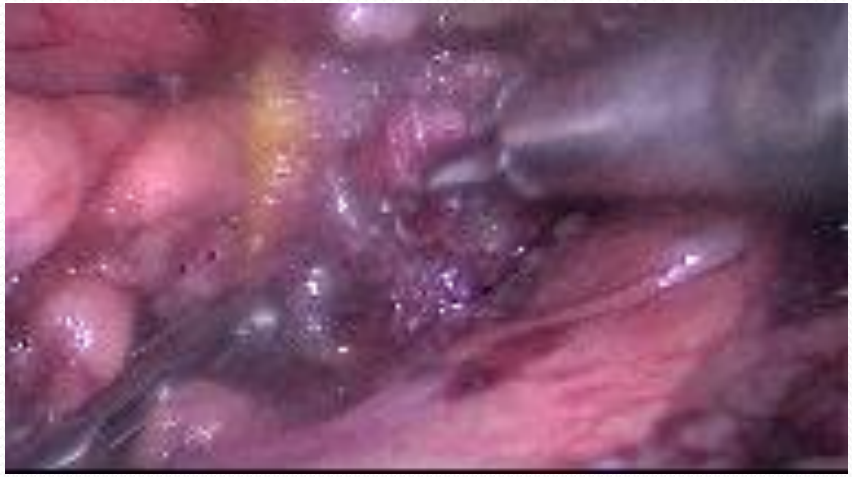

НАБІР
ОПЕРАЦІЙНО-ПЕРЕВ'ЯЗУВАЛЬНИЙ
МАРЛЕВИЙ СТЕРИЛЬНИЙ "КОТТОНВІКС"
СЕРВЕТКИ марлеві медичні ВІОЛА
СТЕРИЛЬНІ

0
1
2
3
4
5
6
7
8
9
10
11
Nom • Name

Макропрепарат и гистологическое исследование инсулиномы

Осложнения после оперативного вмешательств : образование свищей, перитонит или абсцесс,панкреатит.

Злокачественные формы инсулином встречаются в 10% случаев.
Пациенты с доброкачественной инсулиномой имеют благоприятный прогноз с успехом хирургического лечения 77-100%.

Лапароскопическая резекция поджелудочной железы у детей с инсулиномой является малотравматичным и эффективным оперативным вмешательством.

Спасибо за внимание !

Использована статья «Лапароскопическая дистальная резекция поджелулочной железы у 16-летней девочки с инсулиномой» авторы Соколов Ю.Ю., Меликян М. А.,Карпачев С.А.,Дружинин В. Р., Таширова Е. А.,Бровин Д. Н.,Даниленко С. А.